



सत्यमेव जयते

निलेश ज्ञानदेव लंके
Nilesh Dnyandev Lanke

Member of Parliament
37 Ahmednagar South

जा.क्रं.२४८०/खा.का/नगर/२०२५

दि. - १५/०५/२०२५

प्रति,
मा.ना.श्री.देवेन्द्रजी फडणवीस साहेब,
मुख्यमंत्री, महाराष्ट्र राज्य,
मंत्रालय, मुंबई - ३२.

विषय - मुख्यमंत्री वैदयकीय सहाय्यता निधीतुन आर्थिक मदत मिळणेबाबत...
मा.महोदय,

उपरोक्त विषयान्वये श्री. अनंत बाबासाहेब काळे, (वय- १५ वर्षे) मु.पो. कौठा ता. नेवासा जि. अहिल्यानगर येथील रहिवासी आहे. यांचा अपघात झालेला असून त्यांना **RTA C HEAD INJURY WITH HEMORRHAGIC CONTUSIONS FRONTAL, PARIETAL LOBES C SAH WITH CRUSH INJURY.** यावर शस्त्रक्रिया करावयाची आहे. त्यांचेवर सिटी केअर हॉस्पिटल, अहिल्यानगर येथे उपचार सुरु आहेत. तरी सदर उपचारासाठी जवळपास रु.२,४५,०००/- इतका खर्च येणार आहे.

काळे परिवाराची आर्थिक परिस्थिती अत्यंत हालाकिची असल्याने त्यांना उपचाराचा खर्च पेलविणारा नाही. तरी त्यांना मुख्यमंत्री वैदयकीय आर्थिक सहाय्यता निधीतुन जास्तीत जास्त आर्थिक मदत मिळावी हि विनंती.

सरस्नेह धन्यवाद !

आपला स्नेहांकीत,

(निलेश ज्ञानदेव लंके)

जिल्हा रुग्णालय, अहमदनगर

पत्रकार चौक, नगर-गनमाड रोड, अहमदनगर

जा.क्र.जि.रु.अ/मुख्यमंत्री सहाय्यता निधी/ /२०२

दिनांक : / /२०२

विषय : मुख्यमंत्री सहाय्यता निधीसाठी सादर करण्यात येणाऱ्या वैद्यकीय प्रमाणपत्रावर स्वाक्षरी बाबत....

संदर्भ : १.शासनाचे पत्र क्र.संकिर्ण-२०१७/प्र.क्र.५५७/राकावि-२दिनांक ०७ सप्टें.२०१७

२.मा.संचालक,आरोग्यसेवा,रुग्णालय(राज्यस्तर)मुंबईसंआसे/वैद्यप्र/मुख्यमंत्री/स.नि/चैकलिस्ट/कक्ष-८ब/
टि-१/नस्ती/८६३/१७ दिनांक ३०/१०/२०१७

३.उपसंचालक,आरोग्यसेवा,नाशिकमंडळ यांचेपत्रक्र.उपसंआसे/लेखा-५-अ/मुख्यमंत्रीसहाय्यतानिधी/१६७१-
७७/२०१८ दिनांक १२/०१/२०१८

मा.महोदय,

उपरोक्त संदर्भीय विषयान्वये रुग्णाने उपचार घेत असलेल्या रुग्णालयाचे सादर केलेल्या वैद्यकीय खर्चाच्या अंदाजपत्रामध्ये नमुद व रुग्णाकडून घेतलेल्या माहितीनुसार खालील प्रमाणे माहिती सादर करणेत येत आहे.

अ.क्र.	तपशिल	सादर माहिती
१	रुग्णाचे नाव	श्री/सौ/कु अंजल बाबासाहेब
२	रुग्णाच्या घरचा पत्ता	का.रु. न. नोवला जि. अ. नोवला
३	उपचार घेत असलेल्या रुग्णालयाचे नाव व पत्ता	सिटी केअर हॉस्पिटल, विराज इस्टेट, तारकपूर बसस्थानकासमोर, अहमदनगर ४१४००३.
४	उक्त रुग्णालय धर्मादाय आहे काय ?	होय / नाही
५	रुग्णालयाने सादर केलेल्या वैद्यकीय खर्च प्रमाणपत्रावर वैद्यकीय अधिकारी यांचे शैक्षणिक पात्रता, स्वाक्षरी, रजिस्ट्रेशन नंबर यांचा उल्लेख आहे काय ?	होय / नाही
६	रुग्ण रुग्णालयात उपचार घेत आहे काय ?	होय / नाही
७	सादर केलेले अंदाजपत्रकातील रक्कम	
८	सादर केलेले अंदाजपत्रक वाजवी आहे काय ?	होय / नाही
९	रुग्णाची विमा पॉलिसी (मेडीक्लेम) आहे काय ?	होय / नाही
१०	उपचार घेत असलेले रुग्णालय म.ज्यो.फु. योजना लागू आहे काय ?	होय / नाही
११	असल्यास म.ज्यो.फु.योजनेतील जिल्हा समन्वयक यांची स्वाक्षरी, शेरा आहे काय ?	होय / नाही
१२	रुग्णाचे नातेवाईक / अर्जदार जो नोकरी व्यवसाय करतात त्याचे स्वरूप व त्याठिकाणाचा पत्ता व त्यांचे नाव	नाव : बाबासाहेब लक्ष्मण बाबा रुग्णाशी नाते : मुळाव्या पत्ता : का.रु. न. नोवला जि. अ. नोवला
१३	रुग्णाच्या कुटुंबाचे मासिक / वार्षिक उत्पन्न	५९५००/-
१४	सादर उपचार जिल्हा रुग्णालयात उपलब्ध आहे किंवा कसे ?	होय / नाही

जिल्हा शल्य चिकीत्सक,
Civil Surgeon
General Hospital, Ahilyanagar

जिल्हा समन्वयक महात्मा ज्योतीराव फुले जन आरोग्य योजना आणि
मा. जिल्हा शल्यचिकित्सक जिल्हा रुग्णालय अहमदनगर यांचे कार्यालय.

जावक क्र. 112254

दिनांक:- 14/5/25

प्रति,

मुख्यमंत्री सहाय्यता निधी,

मुंबई.

विषय:- श्री अनंत बाबासाहेब कुळे वय १५ वर्ष

सहणार मु.पो. कौठा, ता-वेदासा यांचा प्रस्ताव मुख्यमंत्री

सहाय्यता निधी अंतर्गत आर्थिक साहाय्य मिळवण्यासाठी सादर करण्यात येत आहे.

रुग्ण सी.डी. कुळस हॉस्पिटल या रुग्णालयात R.T.A. (अपघात)
या उपचारासाठी दाखल आहे नाही.

प्रस्तावाची छाननी करण्यात आली असून उपचारासाठी आवश्यक काचण्यांचे अहवाल यांची खात्री करण्यात आली आहे

1. लाभार्थी एकत्रित प्रधानमंत्री जन आरोग्य योजना व महात्मा ज्योतीराव फुले जन आरोग्य योजनेचा लाभार्थी असून रुग्णाचा उपचार योजनेच्या यादीत नाही.
2. रुग्णाचा उपचार योजनेच्या यादीत असला तरी रुग्ण वरील रुग्णालयात दाखल असून रुग्णाची तब्येत चिंताजनक असून जवळच्या अंगीकृत रुग्णालयात स्थलांतरित करताना रुग्णाच्या जीवास धोका उद्भवू शकतो.
3. रुग्ण दाखल असलेले रुग्णालय योजनेतर्गत अंगीकृत असून रुग्णाचा उपचार योजनेच्या उपचारापैकी (कोड.....) असून रुग्णालयाने संगणक प्रणालीवर नोंद केली असून त्याचा क्रमांक..... आहे. रुग्णालयाने संगणक प्रणालीवर Preauthorization साठी परवानगी मागितलेली नाही त्यामुळे रुग्णालयाच्या Grievance ची संगणक प्रणालीवर नोंद केली असून त्याचा क्रमांक..... आहे. रुग्णालयाने रुग्णाकडून घेतलेली रक्कम रु..... परत करण्यास सांगण्यात आले.

4. Remark - This hospital not empanelled under MJPTAY

जिल्हा समन्वयक
जिल्हा समन्वयक
राज्य आरोग्य योजना
महात्मा ज्योतीराव फुले जन आरोग्य योजना
जिल्हा रुग्णालय, अहमदनगर

जिल्हा शल्यचिकित्सक
Civil Surgeon
General Hospital, Ahilyanagar

आवश्यक कागदपत्रांचा तपशील

- १) मागील वर्षाचे कुटुंबाचे एकत्रित उत्पन्न रुपये : 49500
- २) उत्पन्नाचे प्रमाणपत्र क्रमांक : 4206144401 दिनांक : 13/05/2025
(रुग्ण अल्पवयीन असल्यास वडिलांचे/आईचे)-(पतीचे/पत्नीचे उत्पन्नाचे दाखले जोडावेत)
- ३) रेशनकार्ड क्रमांक : YH NO. 609254 दिनांक : 1/20
(रुग्णाचे रेशनकार्डामध्ये नाव असणे आवश्यक आहे)
- ४) उपचारासाठी रुग्णालयाचा खर्च रु. 245000 अक्षरी रु. (_____)
- ५) उपचारासाठी रुग्णालयाचे खर्च अंदाजपत्रक क्रमांक : 42 दिनांक : _____
- ६) संपूर्ण उपचारासाठी लागणारा कालावधी 8-10 days

आर्थिक मदतीसाठी शिफारस तपशील

- १) शिफारस करणाऱ्याचे संपूर्ण नाव : खासदार निलेशजी लके साहेब
- २) शिफारस करणाऱ्याचे पद : खासदार, अ. नगर
- ३) शिफारस पत्र क्रमांक : 2460 दिनांक : 15/09/2015
- ६) शिफारस करणाऱ्या व्यक्तीचा कार्यालयीन पत्ता : बुद्धगाव रोड, अ. नगर
तालुका : नगर जिल्हा : अ. नगर पिन :

4	1	4	3	0	2
---	---	---	---	---	---

रुग्णालयातर्फे मदतीसाठी अर्ज करणाऱ्या व्यक्तीचा तपशील

- १) अर्जदाराचे संपूर्ण नाव : बाबासाहेब लक्ष्मण बाळ
- २) अर्जदाराचा आधार क्रमांक :

2	5	1	0	3	3	9	3	0	7	6	4
---	---	---	---	---	---	---	---	---	---	---	---
- ३) अर्जदाराचा कायमचा पत्ता : ठाणे, लाल जेठाला
तालुका : जेठाला जिल्हा : अ. नगर पिन :

4	1	4	6	0	6
---	---	---	---	---	---
- ४) अर्जदाराचा मोबाईल नं. 8975630961
- ५) अर्जदाराचे रुग्णाशी असलेले नाते पुत्र, वडील

वरील प्रमाणे दर्शवलेली सर्व माहिती खरी व सत्य आहे. त्यात काही खोटे आढळल्यास शासनाच्या नियमाप्रमाणे होणाऱ्या
प्रमाणे मी संपूर्ण जबाबदार राहीन याची मला जाणीव आहे.

आपला विश्वासू,

अर्जदाराची सही : Kde B.L.

अर्जदाराचे नाव : बाबासाहेब लक्ष्मण बाळ





City Care Hospital



COST CERTIFICATE

Ref No: - 42

Date: 14/05/ 2025

SR NO	DETAILS	
01	Patient Name	Mr. Anant Babasaheb Kale
02	Age/Sex	15/Male
03	Address in Detail	A/p: Kautha Tal-Newasa ,Dist.- A.Nagar, Pin code : 414606.
04	Contact No	8975630961
05	Hospital Name Address Email Id	CITY CARE HOSPITAL Viraj Estate, Opp Tarakpur Bus Stand, Ahmednagar ccth.hospital@gmail.com
06	Diagnosis/Organ System Involved/ Details	RTA C HEAD INJURY WITH HEMORRHAGIC CONTUSIONS FRONTAL,PARIETAL LOBES C SAH WITH CRUSH INJURY.
07	Treating Doctor / Unit Details	DR. SANDEEP SURANA Mo. No :- 9823296431 M.B.B.S.,M.S.(Ortho)
08	Cost of Treatment (Surgical/Medical)	2,45,000/- (APPROXIMATELY) RS:- Two Lac Forty Five Thousand Rs Only
09	Current Clinical Status	G.C.MOD

If Patient Admitted – Date of Admission with Details	To be admitted – Date of Surgery/Treatment	If Possible Likely Stay in Terms of Days
08-05-2025	-	08 – 10 Days

Civil Surgeon
General Hospital, Ahilyanagar

CITY CARE HOSPITAL
Viraj Estate, Opp. Tarakpur
Bus Stand, Ahmednagar

DR. SANDIP SURANA

M.S. Ortho
Hospital Seal
Reg. No. 082937
City Care Hospital, A. Nagar



VIRAJ ESTATE, OPP. TARAKPUR BUS STAND, TARAKPUR, AHMEDNAGAR - 414 003.

Tel. 0241 - 2329105 / 106 / 107 / 108. Fax : 0241 - 2329104



भारत सरकार
Government of India



Issue Date: 06/10/2013



अनंत बाबासाहेब काळे
Anant Babasaheb Kale
जन्म तारीख/DOB: 10/09/2010
पुरुष/ MALE

9183 7139 3957

VID : 9149 2231 1656 1762

माझे आधार, माझी ओळख



भारतीय विशिष्ट ओळख प्राधिकरण
Unique Identification Authority of India




पत्ता:

S/O: बाबासाहेब, कौठा, अहमदनगर,
महाराष्ट्र - 414606

Address:

S/O: Babasaheb, Kautha, Ahmadnagar,
Maharashtra - 414606

Download Date: 05/04/2022



9183 7139 3957

VID : 9149 2231 1656 1762



1947



help@uidai.gov.in



www.uidai.gov.in



भारत सरकार
GOVERNMENT OF INDIA



बाबासाहेब लक्ष्मण काळे
Babasaheb Laxman Kale
जन्म तारीख/ DOB: 01/01/1984
पुरुष / MALE



2510 3393 0764

आधार-सामान्य माणसाचा अधिकार



भारतीय विशिष्ट पहचान प्राधिकरण
UNIQUE IDENTIFICATION AUTHORITY OF INDIA

पत्ता:
कौठा, अहमदनगर,
महाराष्ट्र - 414606

Address:
Kautha, Ahmadnagar,
Maharashtra 414606

2510 3393 0764

Aadhaar-Aam Admi ka Adhikar



आपली सेवा
आमचे कर्तव्य



12512505131008541789

तहसीलदार कार्यालय नेवासा

क्रमांक : ४२०६१४४४४०१
जिल्हा : अहमदनगर

१ वर्षासाठी उत्पन्नाचे प्रमाणपत्र

प्रमाणित करण्यात येते की, श्री. बाबासाहेब लक्ष्मण काळे राहणार कौठा गाव कौठा, तहसील नेवासा, जिल्हा अहमदनगर येथील अर्जदार आहेत. त्यांचे तलाठी अहवाल या आधारावर अर्जदार व त्यांच्या कुटुंबातील सर्व सदस्यांचे सर्व मार्गाने व साधनाने मिळालेले १ वर्षाचे उत्पन्न खालील प्रमाणे आहे.

वर्ष	वार्षिक उत्पन्न (₹)	अक्षरी (रुपये)
२०२४ - २०२५	४९,५००	एकोणपन्नास हजार पाचशे

सादरचा दाखला श्री. बाबासाहेब लक्ष्मण काळे यांचा मुलगा कुमार अनंत बाबासाहेब काळे यांना वैद्यकीय कारणासाठी या कामासाठीच देण्यात येत आहे, तसेच त्यांनी कार्यालयास सादर केलेल्या कागदपत्रांच्या आधारे देण्यात येत आहे.

हे प्रमाणपत्र ३१ मार्च २०२६ पर्यंतच वैध राहिल.

सादर केलेल्या दस्तऐवज / पुराव्याचे तपशील

१. शिधापत्रिकेची प्रमाणित प्रत शिधापत्रिका
२. आधार कार्ड आधारकार्ड
३. तलाठी अहवाल तलाठी अहवाल

स्थळ : नेवासा
दिनांक : १३/०५/२०२५

Signature valid

Digitally Signed by
Borude Changdeo Bhagaji
Date: 5/13/2025 3:36:09 PM
नेवासा

Printed By -OMTID : VLE Name : MANOJ KAILAS KAMBALE, Date: 13/05/2025 2:55PM

माहिती तंत्रज्ञान (मात) अधिनियम, २००० नुसार डिजिटल स्वाक्षरी असणारा हा दस्तऐवज कायदेशीररित्या वैध आहे.

पडताळणीसाठी - <https://www.mahaonline.gov.in/Verify> येथे भेट द्या किंवा बीएसएनएल, एमटीएनएल, टाटा मोबाईल क्र. वरून १६६/ अन्य क्र. वरून ५१९६९ या क्रमांकावर

"MH<space>CSC<space>VFY<space><२० अंकी बारकोड क्रमांक>" असा एसएमएस पाठवा.

प्राधान्य कुटुंबाचे लाभार्थी

अनुक्रमांक
YH No. 609254
 कोट्टिक पुरवठापत्रिका/शिक्षापत्रिका जिल्हा
 शिक्षावाटप क्षेत्र/ **378C**
 कोट्टिक क्रमांक
 नागरिकत्व **मिर्जापुर**
 कुटुंब प्रमुखाचे नाव **मिर्जापुर**
 वय **27** संपूर्ण पत्ता **कोट्टिक**

अर्जात नमुद केलेले कुटुंबाचे एकत्रित वार्षिक उत्पन्न रु. **२५००**
 गॅस वापरत असल्यास नांदणीकृत ग्राहकाचे **गॅस वापर आहे**।
 गॅस वितरकाचे नाव व ठिकाण **मिर्जापुर एक / दोन**

कुटुंब प्रमुखाची सही किंवा डाव्या हाताच्या आंगठ्याचा ठसा

युनिटांची संख्या	निर्देशक / शिक्षावाटप
प्रॉट मुलें युनिटे अधिकार्याची सही	
६०६	
२५११	
४५०३	

पुरवठापत्रिका / शिक्षापत्रिका
 दिल्याची तारीख
 निर्देशक / पुरवठा अधिकार्याची सही
 जिल्हाधिकारी
 निर्देशक शिक्षावाटप, मुंबई
 महाराष्ट्राचे राज्यपाल यांच्या आदेशानुसार
 व नावाने

ना. नागरी पुरवठा व ग्राहक संरक्षण महाराष्ट्र

जुना पुरवठा / शिक्षापत्रिका क्रमांक दिनांक
 रास्तभाव / अ. शि. दुकान क्रमांक संदर्भ क्रमांक

पुरवठापत्रिकेत / शिक्षापत्रिकेत समाविष्ट असलेली नावे

अनुक्रमांक	नाव	वय	कुटुंब प्रमुखाशी नाते	निर्देशक / शिक्षावाटप अधिकार्याची सही
११	सुनील	२५	स्वतंत्र	नागरी
१२	सुनील	२५	स्वतंत्र	नागरी
१३	सुनील	२५	स्वतंत्र	नागरी
१४	सुनील	२५	स्वतंत्र	नागरी
१५	सुनील	२५	स्वतंत्र	नागरी
१६	सुनील	२५	स्वतंत्र	नागरी
१७	सुनील	२५	स्वतंत्र	नागरी
१८	सुनील	२५	स्वतंत्र	नागरी
१९	सुनील	२५	स्वतंत्र	नागरी
२०	सुनील	२५	स्वतंत्र	नागरी
२१	सुनील	२५	स्वतंत्र	नागरी
२२	सुनील	२५	स्वतंत्र	नागरी
२३	सुनील	२५	स्वतंत्र	नागरी
२४	सुनील	२५	स्वतंत्र	नागरी
२५	सुनील	२५	स्वतंत्र	नागरी
२६	सुनील	२५	स्वतंत्र	नागरी
२७	सुनील	२५	स्वतंत्र	नागरी
२८	सुनील	२५	स्वतंत्र	नागरी
२९	सुनील	२५	स्वतंत्र	नागरी
३०	सुनील	२५	स्वतंत्र	नागरी
३१	सुनील	२५	स्वतंत्र	नागरी
३२	सुनील	२५	स्वतंत्र	नागरी
३३	सुनील	२५	स्वतंत्र	नागरी
३४	सुनील	२५	स्वतंत्र	नागरी
३५	सुनील	२५	स्वतंत्र	नागरी
३६	सुनील	२५	स्वतंत्र	नागरी
३७	सुनील	२५	स्वतंत्र	नागरी
३८	सुनील	२५	स्वतंत्र	नागरी
३९	सुनील	२५	स्वतंत्र	नागरी
४०	सुनील	२५	स्वतंत्र	नागरी
४१	सुनील	२५	स्वतंत्र	नागरी
४२	सुनील	२५	स्वतंत्र	नागरी
४३	सुनील	२५	स्वतंत्र	नागरी
४४	सुनील	२५	स्वतंत्र	नागरी
४५	सुनील	२५	स्वतंत्र	नागरी
४६	सुनील	२५	स्वतंत्र	नागरी
४७	सुनील	२५	स्वतंत्र	नागरी
४८	सुनील	२५	स्वतंत्र	नागरी
४९	सुनील	२५	स्वतंत्र	नागरी
५०	सुनील	२५	स्वतंत्र	नागरी

शुल्क.—मूळ पत्रिकेस पाच रुपये, दुय्यम पत्रिकेस दहा रुपये.

CELEBRITY DIAGNOSTICS



NAME:	MAST ANANT KALE	AGE/SEX:	015Y/M
REFERRED BY:	CCTH	REG. NO.:	D 4930
		DATE:	09/05/2025 04.12

CT SCAN OF FACE

Contiguous axial C.T sections of face were obtained

Clinical Profile: Trauma

Displaced fracture of the nasal bone, bony nasal septum, medial wall of both orbit, roof of ethmoid, walls of frontal sinus is seen. It is associated with soft tissue hematoma. Blood collection is seen in the paranasal sinuses.

Displaced fracture of the hard palate, alveolar margin of maxilla at the anterior aspect is seen.

All the visualised paranasal sinuses show intact walls. No collections are seen in the maxillary sinuses.

Both zygomatic arches appear normal without any fracture.

The nasal bone and bony nasal septum appear normal.

Mandible and maxillary alveolus also appear normal.

Visualised vertebrae show no fracture or dislocation.

Both orbits are normal.

IMPRESSION:-

Displaced fracture of the nasal bone, bony nasal septum, medial wall of both orbit, roof of ethmoid, walls of frontal sinus is seen. It is associated with soft tissue hematoma. Blood collection is seen in the paranasal sinuses.

Displaced fracture of the hard palate, alveolar margin of maxilla at the anterior aspect is seen.

Dr. Vhanmane B.D.

M D (Mumbai)

Consultant Radiologist

Teleradiology Reporting. Disclaimer: report is done by teleradiology after the images acquired by PACS (picture archiving and communication system) and this report is not meant for medicolegal purpose. Investigations have their limitations. Solitary pathological/Radiological and other investigations never confirm the final diagnosis. They only help in diagnosing the disease in correlation to clinical symptoms and other related tests. Please interpret accordingly. Patient's identification in online reporting is not established, so in no way patient identification is possible for medicolegal cases.

• MRI Scan • CT Scan • 3D / 4D Sonography • Colour Doppler • 2D Echo • Digital X-Ray

CITY CARE HOSPITAL, Ground Floor, Viraj Estate, Opp. Tarakpur Bus Stand,
Tarakpur, Ahilyanagar. Ph.: 0241 - 2329108 Mob. 80555 54155

CELEBRITY DIAGNOSTICS



NAME:	MAST ANANT KALE	AGE/SEX:	015Y/M
REFERRED BY:	CCTII	REG. NO.:	D 4931
		DATE:	08/05/2025 04:16

CT SCAN OF ORBITS

Plain CT scan of the orbits was performed with 3 mm. thin cuts, in serial contiguous sections. It reveals:

Displaced fracture of the nasal bone, bony nasal septum, medial wall of both orbit, roof of ethmoid, walls of frontal sinus is seen. It is associated with soft tissue hematoma. Blood collection is seen in the paranasal sinuses.
Displaced fracture of the hard palate, alveolar margin of maxilla at the anterior aspect is seen.

Right periorbital soft tissue hematoma is seen.

Both the eyeballs are normal.

Optic nerves are normal bilaterally.

Optic canals & superior orbital fissures are normal.

Intra & extraconal compartments are normal.

Extraocular muscles are normal bilaterally.

Soft tissues around the eyeball or orbit are normal.

CONCLUSION :

Displaced fracture of the nasal bone, bony nasal septum, medial wall of both orbit, roof of ethmoid, walls of frontal sinus is seen. It is associated with soft tissue hematoma. Blood collection is seen in the paranasal sinuses.
Displaced fracture of the hard palate, alveolar margin of maxilla at the anterior aspect is seen.
Right periorbital soft tissue hematoma is seen.

Dr. Vhanmane B.D.

M D (Mumbai)

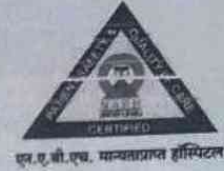Consultant Radiologist

Teleradiology reporting. Disclaimer: report is done by teleradiology after the images acquired by PACS (picture archiving and communication system) and this report is not meant for medicolegal purpose. Investigations have their limitations. Solitary pathological/Radiological and other investigations never confirm the final diagnosis. They only help in diagnosing the disease in correlation to clinical symptoms and other related tests. Please interpret accordingly. Patient's identification in online reporting is not guaranteed, so in no way patient identification is possible for medico-legal cases.

• MRI Scan • CT Scan • 3D / 4D Sonography • Colour Doppler • 2D Echo • Digital X-Ray

CITY CARE HOSPITAL, Ground Floor, Viraj Estate, Opp. Tarakpur Bus Stand,
Tarakpur, Ahilyanagar. Ph.: 0241 - 2329108 Mob. 80555 54155

CELEBRITY DIAGNOSTICS



NAME:	MAST ANANT KALE	AGE/SEX:	015Y/M
REFERRED BY:	CCTII	REG. NO.:	D 4929
		DATE:	08/05/2025 04:10

CT SCAN OF BRAIN

Plain axial CT scan of the brain was performed using 5 mm. & 10 mm. serial contiguous sections through posterior fossa & supratentorial region. It reveals:

Displaced fracture of the nasal bone, bony nasal septum, medial wall of both orbit, roof of ethmoid, walls of frontal sinus is seen. It is associated with soft tissue hematoma. Blood collection is seen in the paranasal sinuses.

Right periorbital soft tissue hematoma is seen.

No evidence of intra - cerebral / extra - axial / intra - ventricular hematoma.

Visualized cerebrum, cerebellum and the brainstem appear normal.

Basal ganglia and thalami appear normal.

Ventricular system appears normal in caliber & shape.

Basal cisterns & cortical sulcal spaces appear normal.

No mass effect / midline shift / herniation.

Bilateral cerebello-pontine angles are normal. The IACs are unremarkable.

The sella, pineal gland & optic chiasma are unremarkable.

CONCLUSION:

Displaced fracture of the nasal bone, bony nasal septum, medial wall of both orbit, roof of ethmoid, walls of frontal sinus is seen. It is associated with soft tissue hematoma. Blood collection is seen in the paranasal sinuses.

Right periorbital soft tissue hematoma is seen.

Dr. Vhanmane B.D.

M D (Mumbai)

Consultant Radiologist

Teleradiology reporting. Disclaimer: report is done by teleradiology after the images acquired by PACS (picture archiving and communication system) and this report is not meant for medicolegal purpose. Investigations have their limitations. Solitary pathological/Radiological and other investigations never confirm the final diagnosis. They only help in diagnosing the disease in correlation to clinical symptoms and other related tests. Please interpret accordingly. Patient's identification in online reporting is not established, so in no way patient identification is possible for medico-legal cases.

• MRI Scan • CT Scan • 3D / 4D Sonography • Colour Doppler • 2D Echo • Digital X-Ray

CITY CARE HOSPITAL, Ground Floor, Viraj Estate, Opp. Tarakpur Bus Stand,
Tarakpur, Ahilyanagar. Ph.: 0241 - 2329108 Mob. 80555 54155

RUBY MEDICAL SERVICES

Viraj Estate, Opp. Tarakpur Bus Stand, Tarakpur, Ahmednagar - 414003.

Tel 0241 - 2325648



Patient ID.	S20096	Study Date	09-05-2025
Patient Name	ANANT KALE	Age/Sex	015Y/M
Ref By	CITY CARE HOSPITAL	Study	mri brain

MRI OF BRAIN (PLAIN)

IMAGING SEQUENCES USED:-


- Axial T1, T2, FLAIR, DWI, SWI; Coronal T2; Sagittal T1.

OBSERVATIONS:-

- Mild hemorrhagic parenchymal contusions involving bilateral frontal, parietal lobes.
- Mild subarachnoid hemorrhage involving left frontal, parietal, occipital lobes.
- Rest of the Cerebral parenchyma, brain stem and cerebellum appear normal.
- Basal ganglia, thalami and hippocampi appear normal.
- Ventricular system, cortical sulci and basal cisterns appears normal.
- Pituitary, cavernous sinuses and corpus callosum are normal.
- No evidence of acute infarct, space occupying lesion, demyelinating lesion or midline shift
- Dural venous sinuses shows normal flow voids.
- Cisternal segments of cranial nerves appear normal. No evidence of any significant neurovascular conflict.
- Visualised portions of orbits and paranasal sinuses appear normal.
- Bilateral middle and inner ear structures appear normal.

IMPRESSION: -

- Mild hemorrhagic parenchymal contusions involving bilateral frontal, parietal lobes.
- Mild subarachnoid hemorrhage involving left frontal, parietal, occipital lobes.


Dr. KISHOR SHELKE
MBBS, DNB.

CONSULTANT RADIOLOGIST

Disclaimer-It is an online interpretation of medical imaging based on clinical data. All modern machines/procedures have their own limitation. If there is any clinical discrepancy, this investigation may be repeated or reassessed by other tests. Patient's identification in online reporting is not established, so in no way this report can be utilized for any medico legal purpose. In case of any discrepancy due to typing error or machinery error please get it rectified immediately.

FIRST INFORMATION REPORT

(Under Section 173 B.N.S.S)

प्रथम खबर अहवाल

(बी एन एस एस संहिताच्या कलम 173 अन्वये)

1. District (जिल्हा): अहिल्यानगर
FIR No. (प्रथम खबर क्र.): 0563

P.S. (पोलीस ठाणे): राहुरी

Year (वर्ष): 2025

Date and Time of FIR (प्र. ख. दिनांक आणि वेळ):

11/05/2025 17:30 वाजता

S.No. (अ.क्र.)	Acts (अधिनियम)	Sections (कलम)
1	मोटरवाहन अधिनियम, १९८८	177
2	मोटरवाहन अधिनियम, १९८८	184
3	भारतीय न्याय संहिता (बी एन एस), 2023	125(a)
4	भारतीय न्याय संहिता (बी एन एस), 2023	125(b)
5	भारतीय न्याय संहिता (बी एन एस), 2023	281
6	भारतीय न्याय संहिता (बी एन एस), 2023	324(4)

3. (a) Occurrence of offence (गुन्ह्याची घटना):

1 Day (दिवस): गुरुवार

Date from (दिनांक पासून):

08/05/2025

Date To (दिनांक पर्यंत):

08/05/2025

Time Period (कालावधी): प्रहर

५

Time From (वेळेपासून):

13:30 तास

Time To (वेळेपर्यंत):

13:30 तास

(b) Information received at P.S. (पोलीस ठाण्यावर माहिती मिळाल्याचा):

Date (दिनांक):

11/05/2025

Time (वेळ):

17:27 तास

(c) General Diary Reference (ठाणे दैनंदिनी संदर्भ):

Entry No. (नोंद क्र.):

030

Date and Time

(दिनांक आणि

वेळ): 11/05/2025

18:06 तास

4. Type of Information (माहितीचा प्रकार): लेखी

5. Place of Occurrence (घटनास्थळ):

I.L.F.-I (एकीकृत अन्वेषणफॉर्म - १)

1. (a) Direction and distance from P.S. (पोलिस ठाण्या पासून दिशा आणि अंतर): पूर्व, 20 कि.मी.

Beat No. (बीट क्र.):

(b) Address (पत्ता): NH160C, Umbre, राहुरी, Ahmednagar District,

(c) In case, outside the limit of this Police Station, then Name of P.S. (पोलीस ठाण्याच्या हद्दी बाहेर असल्यास, पोलीस ठाण्याचे नाव): राहुरी

District (State) (जिल्हा (राज्य)): अहिल्यानगर (महाराष्ट्र)

6. Complainant / Informant (तक्रारदार / माहिती देणारा):

(a) Name (नाव): उमेश अंबादास सोलट

(b) Father's/Husband's Name (वडिलांचे/पतीचे नाव):

(c) Date/Year of Birth (जन्मतारीख / वर्ष): 2003 (d) Nationality (राष्ट्रीयत्व): भारत

(e) UID No. (यु.आय.डी. क्र.):

(f) Passport No. (पारपत्र क्र.):

Date of Issue (दिल्याची तारीख): Place of Issue (दिल्याचे ठिकाण):

(g) ID Details (Ration Card, Voter ID Card, Passport, UID No., Driving License, PAN) (ओळखपत्र विवरण (राशन कार्ड, मतदाता कार्ड, पासपोर्ट, यूआईडी सं., ड्राइविंग लाइसेंस, पॅन कार्ड))

S. No. (अ.क्र.)	ID Type (ओळखपत्राचा प्रकार)	ID Number (ओळखपत्र क्रमांक)
-----------------	-----------------------------	-----------------------------

(h) Occupation (व्यवसाय):

(i) Address (पत्ता):

S.No. (अ.क्र.)	Address Type (पत्ता प्रकार)	Address (पत्ता):
1	वर्तमान पत्ता	ब्राम्हणी, राहुरी, अहिल्यानगर, महाराष्ट्र, भारत
2	स्थायी पत्ता	ब्राम्हणी, राहुरी, अहिल्यानगर, महाराष्ट्र, भारत

(j) Phone number (फोन नं.):

Mobile (मोबाइल क्र.):

7. Details of known / suspected / unknown accused with full particulars (ज्ञात / संशयित / अज्ञात आरोपीचे संपूर्ण तपशील):

Accused More Than (अज्ञात आरोपी एका पेक्षा जास्त असतील तर संख्या): 0

S. No. (अ.क्र.)	Name (नाव)	Alias (उर्फनाव)	Relative's Name (नातेवाईकाचे नाव)	Present Address(वर्तमान (पत्ता))
1	अज्ञात1			

8. Reasons for delay in reporting by the complainant / informant (तक्रारदार/माहिती देणा-याकडून तक्रार करण्यातील विलंबाची कारणे):

9. Particulars of properties of interest (संबंधीत मालमत्तेचा तपशील):

S. No. (अ.क्र.)	Property Category (मालमत्ता वर्ग)	Property Type (मालमत्ता प्रकार)	Description (विवरण)	Value(In Rs/-) मुल्य (रु. मध्ये)

10. Total value of property (In Rs/-) मालमत्तेचे एकूण मुल्य (रु. मध्ये) :

11. Inquest Report / U.D. case No., if any (मरणान्वेषण अहवाल/अकस्मात मृत्यू प्रकरण क्र. जर असल्यास):

S. No. (अ.क्र.)	UIDB Number (यु.आय.डी.बी.)

I.I.F.-I (एकीकृत अन्वेषणफॉर्म - १)

12. First Information contents (प्रथम खबर हकिगत):

मी उमेश अंबादास सोलट वय-22 वर्ष धंदा-मंजूरी रा.ब्राम्हणी ता.राहुरी जि,अहिल्यानगर
मोन-9772283962

समक्ष लाईफ इन हॉस्पिटल राहुरी तेथे उपचार घेत असतांना पुर्ण शुध्दिवर असतांना विचारल्यावरून जबाब देतो की, मी वरिल ठिकाणी राहवयास असून धनजय हापसे रा,ब्राम्हणी याचे खाद्य तयार करण्याचे कंपनीमध्ये काम करतो ,सदर कंपनी ही ब्राम्हणी येथे राहुरी ते सोनई रोड लगत आहे.

दि,08/05/2025रोजी दुपारी 01/00वा,सु मी काम करीत असलेल्या ब्राम्हणी येथील कंपनीतून पायी ब्राम्हणी तेथील स्वामी समर्थ केंद्र येथे विना वादय करण्याकरीता गेलो माझे विना वादय टाईम संपल्यामुळे मी ,स्वामी समर्थ केद्रांतून बाहेर आलो त्यावेळी केद्राचे बाहेर मी काम करीत असलेल्या मालकांचे नातेवाईक आनंत बाबासाहेब काळे व माझ्या मालकांची मुलगी निधिका हापसे हिच्या सह मोटारसायकल सह उभे होते त्यावेळी मी आनंद काळे यास म्हणालो की, मला कंपनीत सोडून ये असे सांगितल्याने त्याने मला माझ्या मालकांची बजाज कंपनीची प्लॅटीना गाडी क्रं-MH 17-DB 5280 च्यावरून मला कंपनीत सोडविण्याकरीता जात असतांना मोटारसायकलचा चालक आनंद बाबासाहेब काळे हा मोटारसायकल चालवित होता व मोटारसायकल वर पुतणी नामे निधिका मनोज हापसे वय-5 वर्षे रा,ब्राम्हणी ता.राहुरी ही बसलेली होती मी अंनद काळे याच्या पाठीमागे मोटारसायकल बसलो होतो आम्ही ब्राम्हणी येथील स्मशानभुमी रोडने मी काम करीत असलेल्या कंपनीकडे जात असतांना दुपारी 01/30 वा,सु राहुरी ते सोनई रोड क्रॉस करीत असतांना राहुरी दिशेने सोनई कडे जात असलेल्या चार चाकी वाहनाने भरधाव वेगात येवून आमचे मोटारसायकलला जोराची धडक दिल्याने आम्ही रोडवर मोटारसायकल सह तिघे खाली पडलो त्यावेळी मला डोक्याला व हातापायाला गंभीर मार लागल्याने मी बेध्द पडलो त्यानंतर मला माझे नात्यावाईकांनी राहुरी येथील लाईफ लाईन हॉस्पिटल येथे अँडमीट केले ,मी उपचार घेत असतांना शुध्दीवर आलो त्यावेळी मला माझे नात्यावाईक कडून समजले की. आमचे मोटारसायकलला धडक देणारे चार चाकी वाहन पांढ-या रंगाचे इंडीका कार क्रं-MH-12,HZ-7185 असा असल्याचे सांगितल्याने सदरचा अपघात हा अंनद काळे यास गंभीर मार लागल्याने त्यास उपचाकामी अहिल्यानगर येथे नेल्याचे समजले तचेस निधिका हापसे हिस किरकोळ मार लागल्याने हि घरी असल्याचे मला समजले आहे ,सदरचा क्रार क्रं--MH-12,HZ-7185 च्या वरिल चालकांच्या चुकीमुळे झाले असल्याचे म्हणून माझी कार क्रं-MH-12 ,HZ-7185 वरिल अज्ञात चालकांविरुध्द तक्रार आहे .

माझा वरिल जबाब मी शुध्दीवर असतांना वाचून पाहिला तो माझ्या सांगण्याप्रमाणे बरोबर आहे
समक्ष

13. Action taken: Since the above information reveals commission of offence(s) u/s as mentioned at Item No. 2.

(केलेली कारवाई: बाब क्र.२ मध्ये नमूद केलेल्या कलमान्वये वरील अहवालावरून अपराध दिसून आल्यामुळे):

I.I.F.-I (एकीकृत अन् वेषणफॉर्म - १)

- (1) Registered the case and took up the investigation (प्रकरण नोंदविले आणि तपासाचे काम हाती घेतले): Sanjay Rajabhau Thenge (पोलीस निरीक्षक) or (किंवा):
- (2) Directed (Name of I.O.) (तपास अधिका-याचे नाव): Rank (हुद्दा):
No. (क्र.): to take up the Investigation (तपास करण्याचे अधिकार दिले) or (किंवा)
- (3) Refused investigation due to (ज्या कारणामुळे तपास करण्यास नकार दिला):
or (किंवा)
- (4) Transferred to P.S. (गुन्हा दुसरीकडे पाठविला असल्यास त्या पोलीस ठाण्याचे नाव):
District (जिल्हा): on point of jurisdiction (अधिकाराच्या दृष्टिकोनातून).

F.I.R. read over to the complainant / informant, admitted to be correctly recorded and a copy given to the complainant / informant, free of cost. (प्रथम खबर तक्रारदाराला/खबरीला वाचून दाखविली, बरोबर नोंदविली असल्याचे त्याने मान्य केले आणि तक्रारदाराला/खबरीला खबरीची प्रत मोफत दिली)

R.O.A.C. (आर.ओ.ए.सी.)

Signature of Officer in charge, Police Station (ठाणे प्रभारी अधिका-याची स्वाक्षरी)

Name (नाव): Sanjay Rajabhau Thenge

Rank (हुद्दा): I (Inspector)

No. (क्र.): गौरी पोलीस स्टेशन

14. Signature / Thumb impression of the complainant / informant (तक्रारदाराची/खबर देणा-याची सही/अंगठा)

15. Date and time of dispatch to the court (न्यायालयात पाठवल्याची तारीख व वेळ):





