

महाराष्ट्र शासन  
मुख्यमंत्री सहाय्यता निधीसाठीचा अर्ज

अर्ज क्र :

दिनांक :

महत्त्वपूर्ण सूचना

१. वित्तार्ज झालेल्या/उपचार पूर्ण झालेल्या खार्चाची प्रतिलिपूती नसून अर्जसहाय्य दिले जाणार नाही याची नोंद घ्यावी. तसेच अर्ज करण्यापूर्वी खालील शासकीय योजनांसाठी पात्र असल्यास लाभ घ्यावा.
२. रुग्ण महात्मा ज्योतीबा फुले जन आरोग्य योजना/आयुष्यामान भारत/राष्ट्रीय बालक स्वास्थ्य कार्यक्रम/धर्मदाय रुग्णालय इत्यादी कोणत्याही एका योजनेत लाभार्थी असल्यास अर्ज स्विकारण्यात येणार नाही.
३. अर्जात दर्शविलेल्या माहितीशी संबंधित कागदपत्रे / प्रमाणपत्रे अर्जदाराने स्व साक्षात्कृत (Self-Attested) करून सोबत जोडणे अनिवार्य आहे.
४. संशयास्पद अथवा खोटी/बनावट माहिती दिलेली आढळल्यास तो अर्ज रद्द करण्यात येईल तसेच कायदेशीर पोलीस कारवाई पात्र ठरेल.

अर्जदाराने परावयाची माहिती

प्रति,

मा. मुख्यमंत्री महोदय,  
महाराष्ट्र राज्य,  
मंत्रालय, मुंबई - ४२

मी खालीपूरवक लिहून देतो की,  
(खालील १ किंवा २ पैकी)

१) श्री/श्रीमती/सौ/कुमारी/कुमार वसंत शिवराज गांगरे हे दिनांक ०९/०५/२५  
पासून (रुग्णालयाचे नाव) साई साठेजी महिषोपासिनी हॉस्पिटल या रुग्णालयात दाखल  
आहेत व त्यांना आज दिनांक ..... रोजी पर्यंत रुग्णालयातून विसर्ज मिळालेला नाही.  
किंवा

२) श्री/श्रीमती/सौ/कुमारी/कुमार ..... यांना अद्यापही आज  
दिनांक ..... पर्यंत रुग्णालयात दाखल केलेले नाही. त्यांना दिनांक ..... पर्यंत रुग्णालयात दाखल  
करण्यात येणार आहे.

वसंत शिवराज गांगरे  
(लिहून देणाऱ्याची)

रुग्णासाठी अर्ज करणाऱ्या व्यक्तीचा तपशील

१. अर्जदाराचे संपूर्ण नाव व आधारकार्ड क्रमांक: साई साठेजी वसंत गांगरे  

8	7	7	4	8	0	4	4	7	6	3	9
---	---	---	---	---	---	---	---	---	---	---	---
२. अर्जदाराचा कायमचा पत्ता : मु.पो. वजपुरे  
.....  
तालुका : पि.र.ते.२ जिल्हा : अ.ः.१.२.१२ पिन : ४१४३०४
३. अर्जदाराचा मोबाईल क्रमांक व रुग्णाशी असलेल नाते : ९५०३०७१०१० (सुलभता)

महाराष्ट्र शासन  
मुख्यमंत्री सहाय्यता निधीसाठीचा अर्ज

रुग्णाचा तपशील

- रुग्णाचे संपूर्ण नाव (मराठीत) : वसंत रावभाहेर गांगेर  
(In Capital Letters) इंग्रजीत: VASANT RAWSAHEB GANGARE
- रुग्णाचा आधार कार्ड क्रमांक : 953682570303
- रुग्णाचा कायमचा पत्ता : मु.पो वनफुटे, मी.पारनेर, जि. अ.नगर
- रुग्णाच्या जवळच्या नातेवाईकाचा चालू मोबाईल नं.: 9503071010
- रुग्णाचा ई मेल :

आजाराबाबत तपशील

- रुग्णाला झालेल्या आजाराचे नाव : Severe Orthostatic left hip
- उपचार चालू असलेल्या रुग्णालयाचे नाव व पत्ता : साई सावली हॉस्पिटल, टाककी, कोडगूर
- उपचारासाठी रुग्णालयाच्या खर्चाचे अंदाजपत्रक रु. ११५०००/- दिनांक : ५/१५/२०१५ (सोबत जोडणे)
- संपूर्ण उपचारासाठी लागणारा अंदाजे कालावधी : १०-१५ दिवस
- उपचार चालू असलेल्या रुग्णालयाचा संपर्क क्रमांक : ०२५४९२९५५५५
- उपचार करत असलेल्या डॉक्टरांचे नाव : डॉ. प्रमोदभाई डॉ. आतासुमारे, डॉ. अश्विनी चंभरे
- रुग्ण रुग्णालयात दाखल असल्यास बेड व वार्ड क्रमांक S:१००/१०/१ आणि दाखल झाल्याची दिनांक: १५/१२/१५
- रुग्णालयाचा ई मेल आयडी : Saisawalihospital@gmail.com

आवश्यक कागदपत्रांचा तपशील

- कुटुंबाचे एकत्रित उत्पन्न रुपये ३३२०००/- उत्पन्नाचे प्रमाणपत्र क्रमांक व दिनांक ५२१११७२८६५६ ७/१५/१५  
(पतीचे/पत्नीचे उत्पन्न प्रमाणपत्र जोडायचे) (रुग्ण अल्पवयीन असल्यास वडीलांचे / आईचे)
- शिवापत्रिका क्रमांक : १२१६६९ दिनांक : .....  
(रुग्णाचे शिवापत्रिकेत नाव असणे आवश्यक)

आर्थिक मदतीसाठी शिफारस करणाऱ्या लोकप्रतिनिधी (भा. मंत्री / भा. आमदार / भा. सासदार) यांचा तपशील  
(असल्यास)

संपूर्ण नाव व पदनाम : भा. सासदार निवेश नाबदेव (म.प.)

मी प्रमाणित करतो/करते की वरील प्रमाणे दर्शविलेली सर्व माहिती खरी व सत्य आहे. त्यात काही छोटी माहिती आढळल्यास शासनाच्या नियमप्रमाणे होणाऱ्या कायदेशीर कार्यवाईस मी सही करणारा जबाबदार राहील याची मला जाणीव आहे.

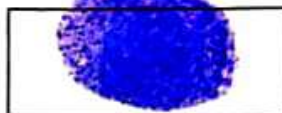
रुग्णाचा फोटो



अर्जदाराचा फोटो



अर्जदाराची सही / अंगठा :-



वसंत रावभाहेर गांगेर

# निलेश ज्ञानदेव लंके

लोकसभा सदस्य

३७ अहमदनगर (अहिल्यानगर) दक्षिण  
महाराष्ट्र



दिल्ली पत्ता :  
नविन महारष्ट्र सदन, के.जी.मार्ग,  
नयी दिल्ली-११०००१  
अ.नगर (अहिल्यानगर) पत्ता :  
शासकीय तंत्र निकेतन महाविद्यालया शेजारी  
बुराडगांव रोड, भवानी नगर, अहमदनगर  
(महाराष्ट्र) पिन -४१४००१

जा.क्र.

दिनांक : / /२०२

**14734**

Ref- 2272/2025/26

प्रति,  
मा.ना.श्री.देवेंद्रजी फडणवीस साहेब,  
मुख्यमंत्री,  
महाराष्ट्र राज्य, मंत्रालय,  
मुंबई -३२.

विषय:- श्री.वसंत रावसाहेब गागरे यांना मुख्यमंत्री वैद्यकिय आर्थिक सहाय्यता  
निधीतून मदत मिळणेबाबत.

मा.महोदय,

उपरोक्त विषयानुसार माझ्या अहिल्यानगर(दक्षिण) लोकसभा मतदारसंघातील  
श्री.वसंत रावसाहेब गागरे (वय-73 वर्षे) मौजे वनकुटे ता पारनेर जि.अहिल्यानगर यांचा  
खुब्याचा आजार झाला असून त्यांच्यावर साई सावली हॉस्पिटल, टाकळी ढोकेश्वर,  
ता.पारनेर.येथे उपचार सुरु आहेत. सदर उपचारासाठी जवळपास रूपये- 02,95,000/-  
इतका खर्च येणार आहे.

गागरे परिवाराची आर्थिक परिस्थिती अत्यंत हालाखीची असून त्यांना मुख्यमंत्री  
वैद्यकिय आर्थिक सहाय्यता निधीतून जास्तीत जास्त आर्थिक मदत मिळणेबाबत आपले  
कडून योग्य ते सहकार्य होणे विषयी विनंती आहे.  
सस्नेह धन्यवाद !!



आपला स्नेहांकित,

- नि.ज्ञानदेव लंके  
(निलेश ज्ञानदेव लंके)



# साई सावली

## मल्टीस्पेशलिटी हॉस्पिटल



### Cost Certificate Form

Sr. No.	Details	
01	Patient Name :	Mr. Vasant Raosaheb Gagare
02	Age / Sex :	72 / Male
03	Address in Detail :	A/P : Vankute, Tal : Parner, Dist- Ahilyanagr 4 1 4 3 0 3
04	Contact No :	9503071010
05	Hospital Name : Address : Email ID :	Sai Sawali Multispeciality Hospital A/P : Takali Dhokeshwar, Tal- Parner, Dist: Ahilyanagar. saisawalihospital@gmail.com
06	Diagnosis / Organ System Involved /Details :	Severe Orthostatic Left Hip (Joint Replacement Surgery)
07	Treating Doctor/ Unit Details :	Dr. Prashant Kale, DNB Ortho. Dr. Ashwin Khandare, DNB. Dr. Pankaj Bagade, DNB Ortho
08	Cost of Treatment (Surgical/ Medical) :	Approx. up to 2.95,000 /- Up to Two Lac Ninety Five Thousand Rupees only
09	Current Clinical Status :	Unable To Move Left Limb, Pain, Swelling, Tenderness Over Left Hip. Shortening Of Leg Hip Movements Restricted.
10	Treatment :	Surgical And Medical Management

If Patient Admitted – Date Of Admission with details	To be Admitted – Date of Surgery/Treatment	If Possible Likely Stay in terms of Days
D.O.A. : 00.00.0000 , 00.00 PM IP No : IP/00/00/0-000		
UHID – SSH-0000 Room Type :		

Sai Sawali Multispeciality Hospital  
Ap. Takali Dhokeshwar, Tal. Parner  
Dist. Ahilyanagar/111111

(Treating Doctor / Concern Authority)

● बाजार तळ, नगर रोड, टाकळी डोकेश्वर, ता. पारनेर, जि. अहिल्यानगर, ४१११११  
(02488) 295555 / 295777 ● 9421 582 241 ● 7057 42 2424 ● 9011 11 1633  
● saisawalihospital@gmail.com ● www.saisawalihospital.com



Scan QR Code For Address



आपसी सेवा  
आमचे कर्तव्य



## तहसीलदार कार्यालय

क्रमांक : ४२१११७२८६५६  
जिल्हा : अहमदनगर

### १ वर्षासाठी उत्पन्नाचे प्रमाणपत्र

प्रमाणित करण्यात येते की, श्री. वसंत रावसाहेब भागरे राहणार Vankute गाय वनकुटे, तहसील पारनेर, जिल्हा अहमदनगर येथील अर्जदार आहेत. त्यांचे तलाठी अहवाल वा आधारवापर अर्जदार व त्यांच्या कुटुंबातील सर्व सदस्यांचे सर्व मागाने व साधनाने त्रिकालेले १ वर्षाचे उत्पन्न खालील प्रमाणे आहे.

वर्ष	वार्षिक उत्पन्न (₹)	अक्षरी (रुपये)
२०२४ - २०२५	३४,०००	सदतीस हजार

सदरचा दाखला श्री. वसंत रावसाहेब भागरे यांना वैधकीय कारणासाठी या कामासाठीच देण्यात येत आहे, तसेच त्यांनी कार्यालयास सादर केलेल्या कामदपत्रांच्या आधारे देण्यात येत आहे.

हे प्रमाणपत्र ३१ मार्च २०२६ पर्यंतच वैध राहील.

सादर केलेल्या दस्तऐवज / पुराव्याचे तपशील  
१. शिवापत्रिकेची प्रमाणित प्रत  
२. तलाठी अहवाल

स्थळ : पारनेर  
दिनांक : ०४/०५/२०२५



Signature valid

Digitally Signed by  
Ganesh Ramchandra Acharya  
Date: 5/5/2025 11:57:47 AM  
पारनेर

Printed By - OMTID : MH021801120 VLE Name : DATTATRAY ANANDA NIVADUNGE, Date: 07/05/2025 6:25PM

माहिती संजळन (एवढे) अधिनियम, २००० नुसार डिजिटल स्वाक्षरी अस्तप्यत हा दस्तऐवज कायदेगौरित्य वैध आहे.  
वदळणुकीसाठी - <https://www.mahaonline.gov.in/Verify> येथे गेट टा किंवा वीरसंपन्न, एमटीएनएल, टाटा मोबाईल क. वरून १६६/अन क. वरून ५११६९ या क्रमांकावर  
"MH+<space>CSC+<space>VPFY+<space><20 अंकी बारकोड क्रमांक>" असा एवसंपन्न पळवा.



**वसंत रामकाशेव गगने**  
**Vasant Ramkashob Gagne**  
पन्ना तिथि / DOB : 01/01/1951  
पुरुष / Male

आधार पहचान का प्रयोग है, नागरिकता या प्रवासीतिथि का नहीं।  
इसका उपयोग आधार (ऑनलाइन प्रमाणीकरण, या सफुआर कोड/  
ऑफलाइन प्रमाणीकरण की प्रक्रिया) के साथ किया जाना चाहिए।  
Aadhaar is proof of identity, not of citizenship  
or date of birth. It should be used with verification (online  
authentication, or scanning of QR code / offline XML).

**9536 8857 0303**

**मेरा आधार, मेरी पहचान**

**पता: गावठाण, वेकुटे, अहमदनगर, महाराष्ट्र,  
414304**  
**Address: Gavhan, Venkute, PO:Venkute,  
DIST:Ahmadnagar, Maharashtra, 414304**

**9536 8857 0303**

 1947  [help@uidai.gov.in](mailto:help@uidai.gov.in)  [www.uidai.gov.in](http://www.uidai.gov.in)

# RUBY MEDICAL SERVICES

Viraj Estate, Opp. Tarakpur Bus Stand, Tarakpur, Ahmednagar - 414003.

Tel: 0241 - 2325648



PATIENT'S NAME: VASANT GAGARE  
REF. CLINICIAN: SAI SAWALI HOSPITAL

AGE: 74Y/M  
DATE: 20/01/2024

## MRI SCAN OF HIP JOINT

Plain MRI of the hip joint was performed in T1 and T2 W signal intensities in multiple planes with STIR. It reveals:

**Reduced left hip joint space with marginal osteophyte. Diffuse altered signal intensity areas in the left femoral head, left femoral neck, left acetabulum.**

**Mild left hip joint effusion is seen, likely to represent changes of severe osteoarthritis changes/inflammatory arthritis.**

**Mild right hip joint effusion is seen.**

**Right femoral head and right acetabulum appears normal.**

Obturator foramina are normal.

Visualised ileum, ischium and pubic bones are normal.

Periarticular muscle planes are normal.

Soft tissues of the pelvis are normal.

### CONCLUSION:

**Reduced left hip joint space with marginal osteophyte. Diffuse altered signal intensity areas in the left femoral head, left femoral neck, left acetabulum. Mild left hip joint effusion seen, likely to represent changes of severe osteoarthritis changes/inflammatory arthritis.**

**Mild right hip joint effusion.**

Dr. Vhanmane B.D.

M D (Mumbai)

Consultant Radiologist

**Teleradiology reporting.** Disclaimer: report is done by teleradiology after the images acquired by PACS (picture archiving and communication system) and this report is not meant for medicolegal purpose. Investigations have their limitations. Solitary pathological/Radiological and other investigations never confirm the final diagnosis. They only help in diagnosing the disease in correlation to clinical symptoms and other related tests. Please interpret accordingly. Patients identification in online reporting is not established, so in no way patient identification is possible for medico-legal cases.



# साई सावली

मल्टीस्पेशलिटी हॉस्पिटल



Name	MR,VASANT RAOSAHEB GAGARE	Age 74	null - M
Date	06/05/2025	Patient Id	PAT006900
Referring Doctor	SAI SAWALI MULTISPECIALITY HOSPITAL.	Center	Sai 123

## X-RAY PELVIS WITH BOTH HIPS AP VIEW

### FINDINGS :-

Flattening and sclerosis of the left femoral head, consistent with advanced avascular necrosis.

Articular margins are smooth.

No soft tissue abnormality noted.

**IMPRESSION :-** Stage III AVN (icat and arnet classification).

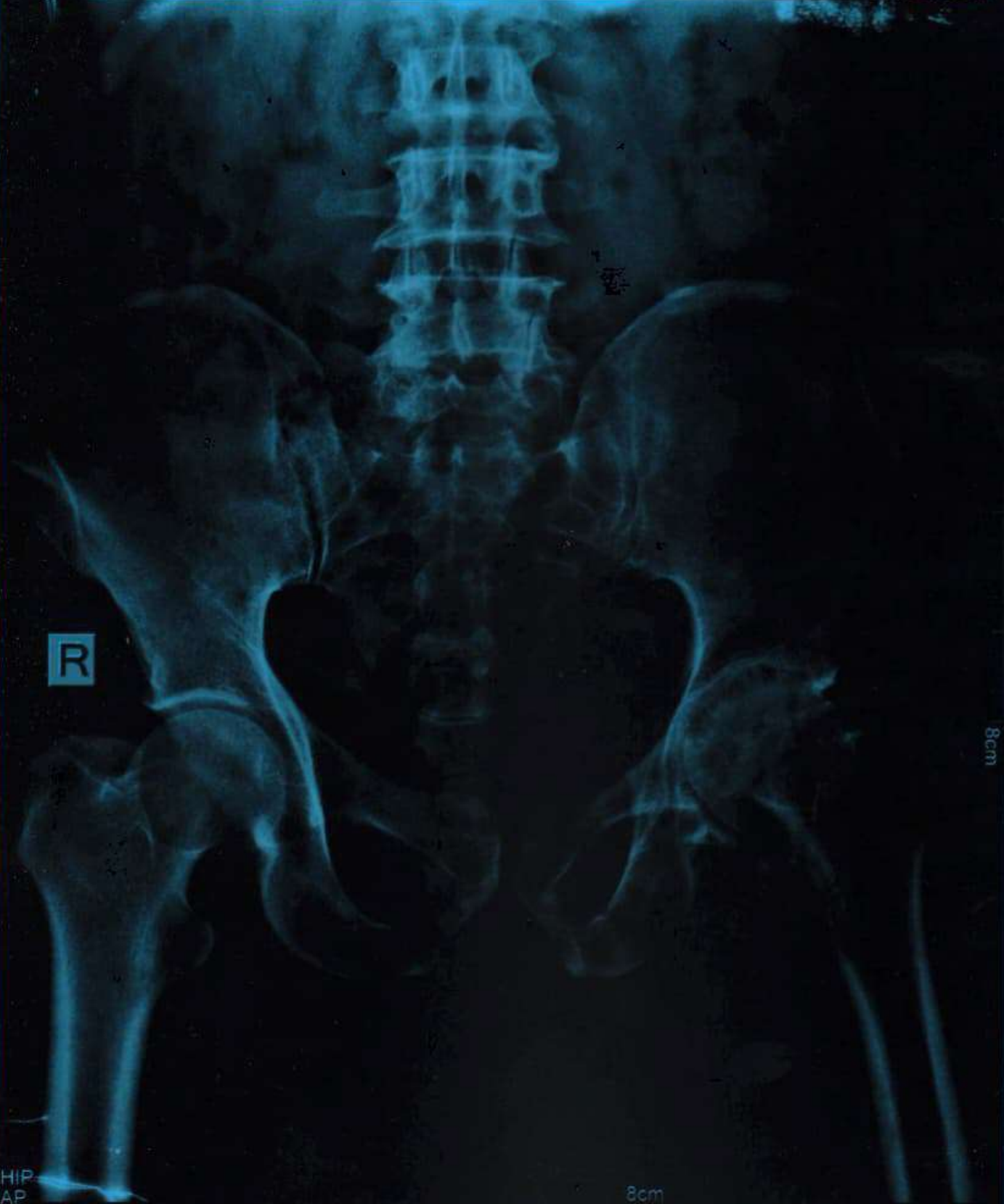**ADV :-** MRI Hip if clinically indicated.

Dr. Avinash rathod  
MBBS, DMRD.  
Consultant Radiologist  
Reg. no. 2011/05/1616

● बाजार तळ, नगर रोड, टाकळी डोकेडवर, ता.पारनेर, जि.अहिल्यानगर. - 414 304.  
(02488) 295555 / 295777 ☎ 9421 582 241 ☎ 7057 42 2424 ☎ 9011 11 1633  
○ salsawalihospital@gmail.com ● www.saisawalihospital.com



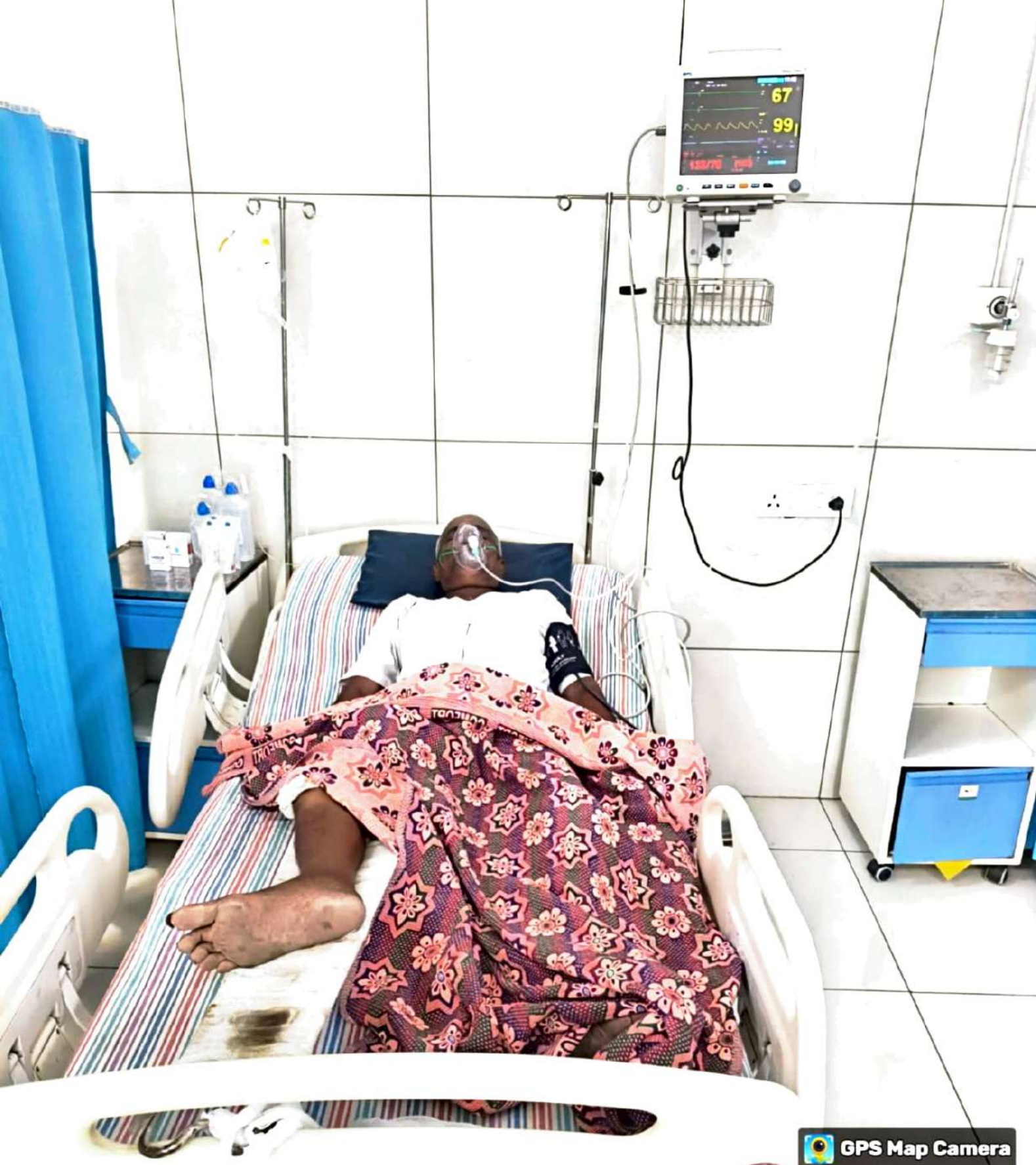Scan QR Code For Address



HIP  
AP

8cm

8cm




GPS Map Camera

## Takli Dhokeshwar, Maharashtra, India

595m+7fp, Takli Dhokeshwar, Maharashtra 414304, India

Lat 19.158324° Long 74.383691°

14/05/2025 11:11 AM GMT +05:30



Google